Lane Medical Library

Zur

Radicaloperation des Sarcoma uteri.

Inaugural-Dissertation

der medizinischen Fakultät zu Jena

zur

Erlangung der Doctorwürde

in der

Medizin, Chirurgie und Geburtshilfe

vorgelegt

von

Hugo Behnke

aus Berlin.

Jena 1891.

G. Neuenhahn Universitäts-Buchdr.

Genehmigt von der medicinischen Fakultät zu Jena auf Antrag des Herrn Geh. Hofrat Prof. Dr. B. S. Schultze.

Jena, den 9. Mai 1891.

Prof. Dr. **W. Müller,**
d. Z. Dekan.

Seinen lieben Eltern

in Dankbarkeit

gewidmet

vom

Verfasser.

Trotzdem erst ungefähr ein Dezennium vergangen ist, seitdem die abdominale wie vaginale Totalexstirpation des Uterus von deutschen Gynäkologen und Chirurgen wieder entdeckt und angewendet ist, kann man doch wohl mit Recht behaupten, dass diese beiden Operationen nie mehr aus dem Gebiete der operativen Gynäkologie verschwinden werden. Das Interesse, welches ihnen schon nach ihrer ersten Wiedereinführung durch Freund und andererseits durch Czerny allgemein entgegengebracht wurde und welches bezeugte, welche hohe Wichtigkeit man diesen Operationen beimass, ist bis auf den heutigen Tag im Zunehmen begriffen. Die Vollkommenheit der modernen Antiseptik, sowie andererseits die Verbesserung der Operationsmethoden haben ihnen heute eine allgemeine Verbreitung gewinnen lassen.

Die Krankheit, gegen welche wir die Totalexstirpation in erster Linie ausführen, ist das Carcinom des Uterus, und schon die kurzjährigen Statistiken haben hier zur Genüge ihre Berechtigung erwiesen. Während bei gutartigen Tumoren des Uterus, bei Form- und Lageveränderungen oder bei schweren Neurosen, die von Erkrankungen dieses Organs ausgehen, ihrer Zulässigkeit noch enge Grenzen gezogen sind, findet die Totalexstirpation des Uterus bei malignen Neubildungen immer allgemeinere Anerkennung. Wie beim Carcinom hat man auch bei den übrigen bösartigen Tumoren, zumal bei den Uterussarkomen, andere Anschauungen über

die Frage der Totalexstirpation des Uterus gewonnen. Allein wegen des seltenen Vorkommens dieser Neubildung der Gebärmutter ist es noch nötig, jeden neuen Fall mit den wenigen in der Litteratur angeführten Totalexstirpationen des sarkomatösen Uterus hinsichtlich der Indikation, Art der Ausführung und des erlangten Resultates zu vergleichen, um so ein Urteil über diese Frage zu gewinnen.

Das Material eines einschlägigen Falles, der besonders hinsichtlich der Krankengeschichte hohes Interesse bietet, wurde mir durch die Güte des Herrn Geh. Hofr. Prof. Dr. Schultze zur Veröffentlichung überlassen.

Es handelt sich um die jetzt 34jährige Emma Wolf aus Neustadt a./O., welche innerhalb der Jahre 1884 bis 1890 dreimal die Jenenser Frauenklinik aufsuchte. Aus ihrer Anamnese können wir kurz folgendes entnehmen.

Patientin war als Kind gesund und machte im 8. Jahr das Nervenfieber durch. Die Regel begann mit dem 15. Jahr, anfangs unregelmässig, mit dem 18. Jahr regelmässig, vierwöchentlich, von achttägiger Dauer und mit Schmerzen verbunden. Patientin hat 4 mal geboren. Geburten und Wochenbett waren normal. Kinder leben und sind gesund. Die letzte Geburt fand im Oktober 1882 statt. Seitdem litt Patientin häufig an Blutungen, die sich — von der Regel unterscheidbar — alle 4 Wochen verstärkten. Mehrfache infolge der starken Blutungen auftretende Ohnmachten veranlassten die Patientin am 24. IV. 1884 die hiesige Klinik aufzusuchen. Das Blut kam oft stückweise, ohne indess üblen Geruch zu haben. Die Blutung wurde allmählig so kontinuirlich, dass sie von der Regel nicht mehr zu unterscheiden war. Erst in den letzten Tagen war sie im Verhältnis geringer.

Infolge der andauernden profusen Blutungen wurde Patientin blass und magerte ab. Letztere Beobachtung

machte sie seit $^1/_2$ Jahr. Um dieselbe Zeit bemerkte sie Herzklopfen, Luftmangel beim Treppensteigen. Appetit war nur vor der Regel schlecht. Stuhl und Urinlassen ohne Schmerz.

Status bei der Aufnahme: Patientin ist gross, schlank, von kräftigem Knochenbau und Muskulatur. Das Unterhautfettgewebe ist nur mässig entwickelt, die Gesichtsfarbe blass, die sichtbaren Schleimhäute bleich. Die Haare sind blond, leicht gewellt, Pupillen mittelweit, gleich und reagiren auf Licht, Iris graublau. Lungen und Herz ergeben bei der Untersuchung nichts abnormes. Die Mammae sind atrophisch. Abdomen nicht aufgetrieben und bei der Palpation schmerzfrei, Schall tympanitisch. Der Nabel ist eingezogen, linea alba schwach pigmentirt; es bestehen alte striae und Diastase der Mm. recti abdom. Bei Besichtigung der äusseren Geschlechtsteile zeigt sich das frenulum labiorum erhalten; es finden sich carunculae myrtiformes. Der Damm ist erhalten. Eine nähere Angabe über das Verhalten der inneren Geschlechtsteile fehlt leider im Krankenjournal.

Während der Zeit der Beobachtung in der Klinik war die Blutung gering, die Temperatur normal.

Bei genauer Untersuchung am 4. V. stösst die Uterussonde bereits auf 4 cm an Vorsprünge der vorderen und hinteren Uteruswand. Rechts von diesem Vorsprung passiert die Sonde 12 cm. Der Uterus lässt sich leicht vorziehen, obwohl das linke Parametrium infiltrirt erscheint. Die Sondirung selbst hatte eine leichte Temperatursteigerung zur Folge, die bei Bettruhe wieder herunterging.

Am 19. V. erfolgte der Eintritt der Regel, die 16 Tage dauerte. Die Blutung war im ganzen nicht so stark, vom 8. Tage ab nur noch gering. Während

dieser Zeit fühlte sich Patientin sehr schwach und schwindelig.

Bei erneuter Untersuchung am 6. VI. stösst man $1^1/_2$ Fingerglieder über dem orific. ext. auf einen runden, glatten Tumor von der Consistenz eines Myoms. Der Cervix ist für den Mittelfinger bequem zugängig. Die Behandlung besteht in täglich dreimaliger Darreichung von 0,5 Secale und dreistündlicher Injektion von 0,1 Ergotin. Unter dieser Therapie ragte der Tumor bereits am 7. VI. $1^1/_2$ cm aus dem orific. ext. in die Scheide hinein.

Der Cervix war am 8. VI. auf Fingergliedlänge zugänglich. Der Tumor war in den Uterus etwas zurückgetreten und fühlte man ihn deutlich mit breiter Basis im fundus uteri aufsitzen.

Während der Nacht vom 17. 18. VI. bekam Patientin infolge der angewandten Therapie starke Wehen. Der Tumor trat immer weiter aus dem orific. ext. heraus, sodass die Untersuchung am nächsten Tage folgenden Befund ergab: das corpus uteri zeigt sich nach rechts antevertirt, etwas vergrössert. Der Tumor ragt grösstenteils in die Scheide hinein. Dennoch wird mit Ausführung der Indikation auf Entfernung des Tumors bis zum Ende der nächsten Regel gewartet, da sich der Tumor inzwischen immer mehr zu stielen versprach.

Vom 19. VI. bis 4. VII. erfolgte die Regel. Dieselbe war in ihrem Verlaufe nicht so stark wie gewöhnlich, und war an einigen Tagen eine Blutung kaum bemerkbar. Indess klagte Patientin am 22. VI. über Schmerzen im Leib, Kreuz und Aftergegend, und es trat incontinentia urinae ein. Der Tumor war gleich oberhalb des introitus vaginae von der Grösse eines Apfels zu fühlen und füllte die ganze Scheide aus. Es stellte sich nun ein äusserst putrider Ausfluss ein. Patientin erhielt täglich 2 Sitzbäder, stündlich eine Vaginalirri-

gation und ausserdem dreimal täglich Irrigationen mit möglichst hochgeführtem Katheter. Diese Behandlung wurde fortgesetzt, bis die inzwischen angestiegene Temperatur wieder niedriger wurde.

Am Schluss der Regel nahm man zum Zwecke einer genaueren Indikationsstellung eine Untersuchung in Narcose vor, weil eine inversio uteri in Frage kommen

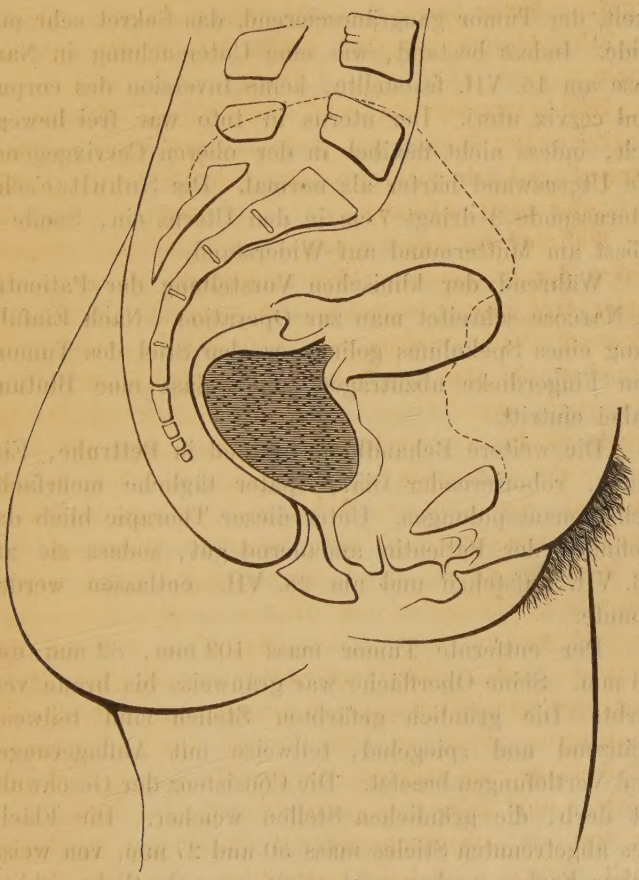

konnte. Das Sekret ist noch stark putrid. Man kann an dem Tumor rechts bis zum orific. ext. vorbeitasten. Der Muttermundssaum ist rechts vorn ungefähr 2 cm breit, das corpus uteri anteflektiert, in allen Dimensionen verdickt, etwas uneben, deutlich von den Bauchdecken aus zu tasten. (s. Abbildung.)

Bei der Untersuchung am 6. VII. gelangt man mit Mühe an dem Tumor vorbei. Der Stiel ist fest und breit, der Tumor gangränescierend, das Sekret sehr putride. Indess bestand, wie eine Untersuchung in Narcose am 15. VII. feststellte, keine Inversion des corpus und cervix uteri. Der uterus in toto war frei beweglich, indess nicht flexibel in der oberen Cervixgegend, die Uteruswand härter als normal. Die Schultze'sche Uterussonde 3 dringt 7 cm in den Uterus ein, Sonde 4 stösst am Muttermund auf Widerstand.

Während der klinischen Vorstellung der Patientin in Narcose schreitet man zur Operation. Nach Einführung eines Spekulums gelingt es den Stiel des Tumors von Fingerdicke abzutragen, ohne dass eine Blutung dabei eintritt.

Die weitere Behandlung bestand in Bettruhe, Eisblase, roborierender Diät, später tägliche mehrfache Scheidenausspülungen. Unter dieser Therapie blieb das Befinden der Patientin andauernd gut, sodass sie am 23. VII. aufstehen und am 25. VII. entlassen werden konnte.

Der entfernte Tumor mass 102 mm, 82 mm und 33 mm. Seine Oberfläche war grauweiss bis braun verfärbt. Die grünlich gefärbten Stellen sind teilweise glänzend und spiegelnd, teilweise mit Auflagerungen und Vertiefungen besetzt. Die Consistenz der Geschwulst ist derb, die grünlichen Stellen weicher. Die Fläche des abgetrennten Stieles mass 50 und 27 mm, von weisslicher Farbe, uneben und zeigte eine deutliche schlitz-

artige Vertiefung, die glattwandig war und einseitig zu einem leeren Raum führte. Auf dem Durchschnitt sieht man gelbliche bis gelbe, teilweise mit Flüssigkeit gefüllte, teilweise mit einer sulzigen Masse ausgefüllte Stellen. Um die Schnittfläche herum einzelne blutrote, 3—8 mm grosse Knoten, die auf dem Durchschnitt neben einer schmalen, braunen, peripheren Zone einen gelben Inhalt zeigen. Die Geschwulst riecht stark. Die mikroskopische Untersuchung abgeschabter Teile zeigt neben vielen kugel- und stäbchenförmigen Fäulnisbakterien kleine Rundzellen und sehr spärliche Bindegewebskörperchen.

In der Folgezeit befand sich Patientin vollkommen wohl. Am 14. VIII. 1887 stellte sich Patientin in der Klinik vor. Die Untersuchung ergab einen normalen Befund; der Uterus war nicht vergrössert.

Am 24. X. 1889 suchte Patientin zum zweiten Mal die hiesige Klinik auf. Aus der Zwischenanamnese lässt sich kurz folgendes entnehmen.

Seit Entlassung aus der Anstalt am 25. VII. 1884 hat sich Patientin immer wohl gefühlt. Die Regel war vierwöchentlich, seit einem halben Jahr sehr stark und 14tägig, in der letzten Zeit etwas schwächer.

Status am 24. X. 1889: Der äussere Befund ist im wesentlichen derselbe wie bei der ersten Aufnahme, doch war ihr ganzes Aussehen gegen früher blühend zu nennen. Die Gesichtsfarbe war blass, die sichtbaren Schleimhäute bleich. Herz und Lungen erwiesen sich als gesund. Das Abdomen stand im Niveau des Thorax und war bei Palpation schmerzfrei. Der Schall war tympanitisch, der Nabel eingezogen, der Damm erhalten. Die Vagina war mittelweit, glatt, lang. Die Portio stand in der Spinallinie und war ziemlich klein, mässig derb, der Muttermund grübchenförmig. Der Uterus war anteflektiert, von harter Konsistenz und erheblich

vergrössert wie bei Schwangerschaft von 10 Wochen. Die Wand des Uterus, zumal die vordere, ist ziemlich derb, die Beweglichkeit des Uterus ausgiebig bis auf eine geringe Fixation des Cervix nach links. Die Ovarien sind klein und unempfindlich, die Parametrien zart.

Die Inspektion in Knieellenbogenlage zeigt die Portio linksstehend, den Muttermund querspaltig. Die Uterussonde 5 geht 4 cm ein, Sonde 4 etwas anteflektiert und nach rechts abweichend. Man fühlt, dass die Sonde über Unebenheiten im corpus uteri hingleitet.

Unmittelbar nach der Regel, die vom 29. X. bis zum 2. XI. dauerte, werden zur Erweiterung des Muttermundes 2 Laminariastifte (No. 4 und 5) eingelegt, die je 24 Stunden liegen bleiben. Am 7. XI. war das Cavum uteri soweit eröffnet, dass man zur digitalen Austastung schreiten konnte. Nach eingeleiteter Narcose und Ausspülung des Uterus mit Soda- und 3 % Carbollösungen findet man den Cervix weit, seine Schleimhaut macht für das Gefühl einen ödematösen Eindruck. Die vordere Uteruswand erscheint weich und gelappt; 2 cm oberhalb des äusseren Muttermundes trifft der Finger auf eine das Lumen ausfüllende, runde, glatte Geschwulst. Der weiter hinauf tastende Finger konstatirt, dass die hintere Wand und die Seitenflächen des corpus uteri frei sind. Der Tumor entspringt von der ganzen Ausdehnung der vorderen Wand des corpus. Er ist gelappt und seine untere Abteilung resistenter. Mit einzelnen Griffen der Löffelzange werden die Hauptmassen des Tumors entfernt, der Uterus und die Vagina mit Ausspülungen behandelt und mit Jodoformgaze tamponiert.

Temperatur und Puls blieben nach diesem Eingriff andauernd normal. Die Jodoformgaze wurde am 10. XI. aus Scheide und Uterus entfernt. Das im Uterus gelegene Ende war nur mässig mit Sekret getränkt. Nach

Carbolausspülungen des Uterus wird die Scheide mit Jodoformgaze tamponirt, die bis zum 13. XI. liegen bleibt. Das Befinden der Patientin ist gut. Der Uterus ist noch immer erheblich vergrössert und nirgends in seiner Umgebung schmerzhaft.

Am 22. XI. macht der Uterus den Eindruck, etwas kleiner zu sein. Patientin erhielt Ergotin-Pillen in einer Dosis von 0,3 pro die, nach denen wehenartige Schmerzen und etwas blutiger Ausfluss eintreten.

Die Untersuchung am 2. XII. ergab, dass der Tasterzirkel von der vorderen Muttermundslippe bis zum fundus uteri 8 cm mass. Man sieht im Muttermund einen Tumor, der sich links mit dem Finger umkreisen lässt. Die Sonde dringt etwas rechts in das cavum uteri ein. Die bisherige Ergotin-Dosis wird von 0,3 auf 0,4 erhöht.

Während der klinischen Vorstellung am 4. XII. schritt man zur genaueren Untersuchung. Man kann durch den Muttermund hoch hinaufgehen und an der hinteren Wand bis zum fundus gelangen. Der Tumor entspringt von der vorderen Fläche des corpus uteri. Man kann mit Bestimmtheit fühlen, dass nirgends eine Einstülpung der Uteruswand besteht. Es handelte sich mithin um einen recidivirenden Tumor, der in hohem Grade der Malignität verdächtig war. Es wird die Indikation auf Entfernung des Tumors und, falls es nötig ist, des ganzen Uterus vaginal. Sollte sich hierbei die Unmöglichkeit herausstellen, die Operation per vaginam zu vollenden, so sollte die Entfernung mittelst Laparotomie beendet werden. (Freund'sche Operation.)

Nach Desinfektion der äusseren Genitalien, Scheiden- und Uterusausspülungen wird der Tumor mit der Zange herabgezogen und mittelst Scheere entfernt. Der Tumor besitzt keine Kapsel und es bleibt ein Stumpf an der Uteruswand sitzen. Die Nachbehandlung besteht in desinfizierenden Ausspülungen und Tamponade mit

Jodoformgaze, in die Scheide Salicylwatte. Die zur besseren Entfernung des Tumors gesetzten 2 Incisionen am Cervix — eine rechts und eine hinten — waren mit Catgutnähten geschlossen worden.

Der entfernte Tumor mass 6 cm Länge und $2^1/_2$ cm Breite.

In den folgenden Tagen wird die Salicylwatte und Jodoformgaze entfernt und nach Applikation von desinfizierenden Ausspülungen durch neue ersetzt.

Abgesehen von einer Temperatursteigerung auf $39{,}2^0$ und einer Pulserhöhung auf 100 am Abend des 9. XII., wozu sich Erbrechen und Diarrhoe gesellten, Erscheinungen, welche nach 3 % Carbolausspülungen des Uterus und 10 gtt. tct. Opii vinos. innerlich schwanden, war das Befinden der Patientin ungestört.

Am 12. XII. ergab die Untersuchung folgenden Befund: Der Uterus lag antevertiert, doch waren seine Konturen nicht ganz deutlich zu tasten. Im linken Parametrium fühlte man etwas Resistenz, aber keine Schmerzhaftigkeit. Es bestand ziemlich reichlicher Ausfluss.

Einen ähnlichen Befund ergab die combinierte Untersuchung 8 Tage später.

Am 20. XII. wurde Patientin auf Wunsch entlassen mit der Aufforderung bald wiederzukommen. Da der Ausfluss noch immer reichlich fortbestand, werden ihr für die Zwischenzeit Ausspülungen mit Kali permangan. anempfohlen und Ergotin-Pillen verordnet.

Die inzwischen angestellte mikroskopische Untersuchung der entfernten Geschwulstpartie ergab zum grössten Teil Myomgewebe, darunter aber auch einzelne Stellen, die sehr begründeten Verdacht auf Malignität — Sarkom — erwecken.

Am 16. I. 1890 suchte Patientin zum dritten Mal die hiesige Klinik auf. Aus der Zwischenanamnese lässt sich kurz folgendes entnehmen.

Nach ihrer Entlassung am 20. XII. 1889 machte Patientin Anfang Januar die Influenza durch und hatte am 5. I. die Regel, einige Tage später als erwartet, fünftägig, stark, mit wehenartigen Schmerzen verbunden.

Nach ihrer Aufnahme war der Ausfluss wieder geringer und gelblich gefärbt. Im übrigen fühlte sich Patientin vollkommen wohl.

Bei der Untersuchung am 19. I. 1890 fand sich der Uterus noch vergrössert, doch für den tastenden Finger immerhin kleiner als bei der Entlassung. Die Portio zeigte keine Erosionen. Es bestand noch etwas schleimiger Ausfluss. — Die Scheidenausspülungen mit 3 % Carbollösung wurden fortgesetzt.

Zwei Tage später ergiebt die intrauterine Untersuchung, dass der Cervikalkanal für den Finger zugängig ist. Der von der vorderen Wand des wohl im ganzen auch von neuem vergrösserten Uterus entspringende Tumor erscheint im Zunehmen begriffen. Es werden einige Partien des Tumors entfernt.

Die mikroskopische Untersuchung dieser Gewebsstückchen ergiebt, dass es sich grösstenteils um Myomgewebe handelt, dass aber zellenreiche Partieen eingesprengt sind, die durchaus den Verdacht auf Sarkom aufrecht erhalten.

Es wird die Indikation auf Totalexstirpation des Uterus in vollem Umfange aufrecht erhalten und diese Operation am 25. I. 1890 durch Herrn Privatdozent Dr. F. Skutsch ausgeführt.

Die Vorbereitung zur Operation bestand in einer gründlichen Reinigung und Desinfektion der äusseren Geschlechtsteile sowie ihrer Umgebung und Ausspülung der Scheide mit Sublimat- und Carbollösungen.

Das Cavum uteri wird mit Sublimat ausgespült und, nachdem etwas Jodoformgaze in den Cervikalkanal ge-

steckt war, wird der äussere Muttermund mit einigen Seidensuturen vernäht.

Die Portio wird mit Muzeux'schen Zangen gefasst und die hintere Vaginalwand mit dem Spekulum zurückgehalten; dann die Portio von vorn umschnitten und eine Sonde in die Blase geführt. Es gelingt leicht, die Blase mit dem Finger vom Cervix abzuschälen. Dies geschieht nach den Seiten hin möglichst weit, nach oben bis an das Peritoneum; Blutung dabei ist mässig.

Das Peritoneum der excavatio vesico-uterina wird eröffnet und mit dem Wundrand der vorderen Scheidenwand durch Knopfnähte vernäht. Nun wird die Portio hinten umschnitten. Seitlich reicht der Schnitt beiderseits bis an die Enden der vorderen Umschneidung. Nachdem etwas Gewebe stumpf getrennt ist, wird das Peritoneum des Douglas'schen Raumes eröffnet und durch Knopfnähte mit dem Wundrand der hinteren Scheidenwand vernäht.

Ein Finger der linken Hand geht in den Douglas' schen Raum unter das linke Parametrium hin; vom linken Scheidengewölbe aus wird eine Nadel mit starkem Faden eingeschoben, der innen liegende Finger leitet dieselbe; dann geht ein Finger vorn in die excavatio vesico-uterina über das Parametrium hinweg, die Nadel wird durchgestossen und nun von innen nach aussen durch das linke Scheidengewölbe geführt. Diese Ligatur wird auf der Scheidenwand im linken Scheidengewölbe geknüpft und umfasst das ganze linke Parametrium. Es erfolgt nun die Trennung desselben vom Uterus. Von demselben Stichkanal aus wird noch ein Teil des Ligamentes unterbunden und abgetrennt. Dasselbe geschieht mit dem rechten Parametrium.

Nachdem der ganze Cervix von seinen Verbindungen gelöst ist, wird versucht, das corpus uteri vorn in die Scheide zu ziehen; allein wegen seiner Grösse gelingt

dies nicht. Es müssen daher die Adnexe des Uterus in situ weiter unterbunden werden und zwar wird das Ligament unter starkem Anziehen des Uterus in Etagen mit fortlaufenden Partienligaturen unterbunden; die letzte umfasst die Tube.

Nachdem die linke Kante des Uterus abgetrennt ist, gelingt es, ihn mit der linken Tubenecke vorn in die Scheide zu ziehen, wodurch die in gleicher Weise anzulegenden Ligaturen der rechten Seite nun einfach zu machen waren. Nach Abtrennung der rechten Kante erfolgte die Entfernung des Uterus mühelos. Die Blutung während der Operation war ziemlich gering. Das Parametrium und die Ligamente wurden noch mit einigen Gesammtligaturen unterbunden.

Das rechte Ovarium wurde sichtbar, blieb aber, da es normal war, der Frau erhalten. Das linke war nicht bemerkt worden. Es wird nun der Wundrand der vorderen Scheidenwand mit dem der hinteren vernäht und in die Ecken der Stümpfe der Ligamente gelegt. In der Mitte der Wundnaht liess man eine kleine Öffnung zur Einlegung eines Jodoformgazestreifens.

Patientin wachte bald aus der Narcose auf und befand sich wohl. Temperaturmessungen ergaben 36,5 und später 36,8°. Der Puls betrug 76.

Die makroskopische Betrachtung des exstirpierten Uterus ergab folgendes: Der Uterus hatte eine Länge von 11, eine Breite von $8^1/_2$ und eine Dicke von $6^1/_2$ cm. Der Durchmesser der Wand betrug am fundus $1^1/_2$, sonst 2 cm; doch war die hintere Wand etwas dicker als die vordere. Nach Durchtrennung der hinteren Uteruswand mittelst Längsschnittes, der vom fundus bis cervix reichte, sieht man einen Tumor mit breiter Basis von der vorderen Wand entspringen und das ganze Uteruskavum erfüllen. Der Tumor ist kugelrund, etwa 4 cm breit und 4 cm lang, und misst in der Richtung

von vorn nach hinten 3 cm im Durchmesser. Er ist von einer glatten Kapsel umgeben und zeigt auf seiner Oberfläche knollige Hervorragungen. Die Farbe der Oberfläche war rötlich-grau, auf dem Querschnitt mehr weisslich, seine Konsistenz derb. Auf dem Durchschnitt zeigte der Tumor zu Bündeln angeordnete, weiss glänzende Faserzüge mit tiefgehenden, wenig klaffenden Spalträumen dazwischen.

Bei der mikroskopischen Untersuchung sieht man glatte Muskelfasern und verschiedene Bindegewebsfaserbündel, teils im Längsschnitt, teils im Querschnitt getroffen; zwischen denselben Ansammlungen zahlreicher charakteristischer Spindelzellen mit vielen Übergangsformen in Rundzellen.

Dieser Befund bestätigte den Verdacht auf ein Sarkom und zwar handelte es sich um ein Fibromyosarcoma corporis uteri, das von der vorderen Wand ausgegangen war. Da auch schon die mikroskopische Untersuchung des exstirpierten Tumors im Jahre 1884 einen Verdacht auf Sarkom erregt hatte, so lag in diesem Falle zweifellos ein Recidiv vor.

Der weitere Verlauf des Falles war ein günstiger.

Am Nachmittage des Tages der Operation wurde der Urin mittelst Katheter entnommen. Später trat Erbrechen ein. Eisbeutel.

Gegen Abend erfolgte noch zwei Mal Erbrechen, ohne dass Leibschmerzen sich einstellten. Der Leib war flach, nicht druckempfindlich. Übelkeit und Aufstossen fehlte. Drängen zum Urinlassen. An der Vorlage war kein Sekret zu bemerken. Temperatur 37,5°. Puls 86.

In der Nacht zum 26. I. hatte Patientin schlecht geschlafen. Temperatur 37,5°. Puls 92. Im Laufe des Tages zweimaliges Erbrechen; Leib flach, nicht druck-

empfindlich. Urin spontan. Patientin klagt über grossen Durst. Temperatur Abends 38°. — Milch, Wein.

In der Nacht zum 27. I. hat Patientin gut geschlafen. Temperatur morgens 37°, Puls 86. Zweimaliges Erbrechen und kolikartige Schmerzen im Leib; letzterer etwas aufgetrieben. Ausfluss bräunlich und etwas reichlicher. Mehrmals am Tage tct. Opii. gtt. X; schwarzer Kaffee.

Am 28. I. hat Patientin gut geschlafen; nicht erbrochen. Temperatur morgens 37,6°, Puls 84, abends 37,9°, Puls 96. Abgang von flatus, Urin spontan, Leib nicht schmerzhaft. Appetit mässig. — Suppe, Taube, Milch, Wein.

Das Befinden der Patientin blieb auch in der Folgezeit ein andauernd günstiges. Am 2. II. wurde zum ersten Male die Jodoformgaze gegen neue ersetzt. Bei den ferneren Verbandswechseln am 6. und 20. II. wurden stets einige Suturen entfernt und am 25. II. die letzten. Eine genaue Untersuchung ergab, dass die Vagina oben durch eine quere Narbe abgeschlossen ist; in der letzteren waren nur noch einige rote Granulationen sichtbar.

Am 28. II. konnte Patientin die Klinik als geheilt verlassen.

Am 25. VII. 1890 stellte sich Patientin in der Klinik vor. Die Narbe sah gut aus und hatte Patientin über ihr Befinden keine Klage zu führen.

Der Fall ist von Skutsch in der medizinisch-naturwissenschaftlichen Gesellschaft zu Jena (Sektion für Heilkunde) in der Sitzung vom 27. II. 1890 vorgestellt und in den Korrespondenz-Blättern des allgem. ärztl. Vereins von Thüringen 1890 Nr. 3, veröffentlicht worden.

Im Anschluss an diesen sowie eine Reihe anderer in der Litteratur veröffentlichten Fälle sei es mir gestattet, den jetzigen Stand über die Frage der Total-

exstirpation des sarkomatösen Uterus hinsichtlich der heute herrschenden Anschauungen über Indikation und Prognose sowie Art der Ausführung zu beleuchten.

Die Indikationsstellung der Totalexstirpation richtet sich natürlich nach der Art des Vorkommens und nach den Wachstumsverhältnissen der Uterussarkome. Unter einem Sarkom im allgemeinen versteht man nach Virchow eine pathologische Neubildung, „deren Gewebe der allgemeinen Gruppe nach der Bindesubstanzreihe angehört und die sich von den scharf zu trennenden Spezies der bindegewebigen Gruppen nur durch die vorwiegende Entwicklung der zelligen Elemente unterscheidet.“ Die Zellen zeigen uns in allen Sarkomen die bekannten Zellen der Bindesubstanzgebilde, nur in gewissermassen hypertrophiertem Zustand; namentlich gilt das letztere von den Kernen, welche bisweilen die Grösse der normal grössten Zellen erreichen. Die Sarkomzellen können spindelförmig, rundlich, sternförmig oder Mischformen dieser Arten sein. Wenn auch jedes Gewebe sarkomatös degenerieren kann, so ist doch besonders dem eigentlichen Bindegewebe eine gewisse Prädisposition zuzusprechen.

Was nun speziell das Sarkom des Uterus anlangt, so lassen sich hier in anatomischer Beziehung zwei Arten unterscheiden, das Fibrosarkom des Uterusparenchyms und das Sarkom der Uterusschleimhaut; jedoch kommen nach Hegar Mischformen beider Arten ziemlich häufig vor.

Bezüglich der fibroiden Sarkome ist schon von Rokitansky und Virchow die Ansicht aufgestellt worden, dass die Sarkome sich meist aus Fibromen oder Myomen des Uterus entwickeln — das sog. recidivierende Fibroid der englischen Litteratur — und nur selten primär entstehen. Der physiologische Vorgang der Metamorphose ist noch nicht klar gestellt. Während er

nach Gusserow's Vermutung durch eine Entzündung des Myoms eingeleitet wird, handelt es sich nach Virchow um Proliferationsvorgänge myxomatösen Charakters in dem weichen Interstitialgewebe mancher Myome. Diese Art der Sarkome sind mehr oder weniger grössere, meist rundliche Geschwülste, welche seltener interstitiell und subserös, häufiger submukös im Uterusparenchym sitzen und bisweilen gestielt aus demselben entspringen. Sie haben, wenn sie auch im weiteren Verlauf durch ihre früher eintretende allgemeine Verbreitung im Körper sich als in höherem Masse bösartig erweisen, nach Virchow's Ansicht in der Regel eine vorhergehende, unschuldige Periode. Den Carcinomen gegenüber sind sie daher — auch schon hinsichtlich der Metastasen — unzweifelhaft als relativ günstigere Neubildungen zu bezeichnen. Ein fernerer bedeutsamer Unterschied zwischen Carcinom und Sarkom des Uterus ist der, dass das erstere in der weitaus grösseren Zahl der Fälle zuerst den cervix uteri ergreift und von hier aus relativ schnell das Beckenbindegewebe befällt, während das Sarkom in der überwiegenden Mehrzahl am corpus uteri lokalisiert ist.

Entschieden maligner als die fibroiden Sarkome tritt das diffuse Schleimhautsarkom auf. Es entwickelt sich vom Bindegewebe der Schleimhaut des Uterus aus und besteht meist aus kleinen Rundzellen, häufig mit Beimischungen epithelialer Elemente, sodass man lebhaft an carcinomatöse Degeneration erinnert wird. „Beim diffusen Sarkom", sagt Klebs[1]), „ist der Zusammenhang mit Krebs so frühzeitig und ausgesprochen, dass es gradezu zweifelhaft geworden ist, wieweit man hier noch zur Aufstellung einer besonderen Geschwulstform berechtigt ist." Und seine Ansicht ist seitdem

1) Handbuch der pathologischen Anatomie. 1873. Pg. 870.

vielfach bestätigt worden. Die Schleimhautsarkome entwickeln sich meist mit breiter Basis von der Schleimhaut und zeigen eine weiche, lappig zottige, leicht bröckelnde Beschaffenheit.

Für die Frage der Totalexstirpation des sarkomatösen Uterus sind die oben berührten pathologisch-anatomischen Verhältnisse von einschneidender Wichtigkeit.

Am einfachsten erscheint diese Frage bei der Gruppe der fibroiden Sarkome zu lösen. Bei diesen Formen würde in der That bei einer lokal auf den Tumor beschränkten sarkomatösen Degeneration eine Exstirpation desselben genügen. Allein in nur wenigen Fällen kommt ein Sarkom schon in diesem frühen Stadium der lokalen Beschränkung zur Beobachtung. Abgesehen davon, dass eine sichere Diagnose in vielen Fällen selbst mikroskopisch fast unmöglich ist, haben die Frauen zu dieser Zeit so geringfügige Beschwerden, dass sie sich in ihrem Befinden noch nicht gestört fühlen. Werden die Krankheitssymptome wirklich ausgesprochen, so hat in den meisten Fällen die Neubildung schon die Grenzen der lokalen Beschränkung überschritten, und eine Durchschneidung des Stiels oder partielle Ausschneidung des Uterus führt selten zum Ziel.

Die intrauterine Abtastung bei der kombinierten Untersuchung kann unter Umständen eine völlig andere Vorstellung von der Art der Ausbreitung des Sarkoms geben, wie ein von Jacubasch[1]) mitgeteilter Fall beweist: Beim Schleimhautsarkom ist es nämlich nach Gusserow kein so seltenes Ereignis, dass der Tumor in das Uteruslumen weit hineinragt und dem tastenden Finger das Bild eines gestielten Uterussarkoms darbietet.

---

1) Zeitschrift für Geburtshilfe und Gynäkologie. 1882. VII. Pg. 61.

Es ist klar, dass in diesen Fällen die Abtragung der am Stiele hängenden Geschwulstmassen das persönliche Befinden der Patientin heben kann, von keinem Einfluss aber auf die weitere Entwicklung des Tumors ist, ja dass unter dem Bilde der scheinbaren Heilung dem Fortwuchern der Neubildung die beste Gelegenheit gegeben ist.

Wollten wir nur theoretischen Erwägungen folgen, so würde vielmehr Garantie für eine völlige Heilung in solchen Fällen, wo die Neubildung erst eine geringe Ausdehnung gewonnen hat, die amputatio corporis uteri mittelst Laparotomie bieten. Martin[1]) hat in einigen Fällen mit dieser frühzeitig angewandten Operation gute Heilungen erzielt. Indess bei der praktischen Ausführung stellt sich diese Operationsmethode als ein grösserer und bei weitem gefährlicherer operativer Eingriff dar, wie die vaginale Totalexstirpation. Schon aus diesem Grunde ist die letztere, wenn ausführbar, stets der amputatio corporis uteri mittelst Laparotomie vorzuziehen.

Indess selbst wenn wir die Berechtigung der letzteren Operation zugeben, so würde ihre Ausführung nur in beschränkten Grenzen zulässig sein. Die Häufigkeit der Recidive vergrössert die Gefahr der Ausbreitung; und so ist es völlig zu billigen, wenn M. Hofmeier[2]) schon nach dem ersten Recidivieren die Totalexstirpation empfiehlt. Eine Radikaloperation bietet unter diesen Umständen eine Garantie für sichere Heilung, eine nochmalige partielle Amputation des Uterus dagegen bietet keine annähernde Sicherheit, dass bei Ausschneidung der betreffenden Uterusspartie alles Sarkomatöse entfernt

---

1) Mitgeteilt von Orthmann in der Gesellschaft für Geburtshilfe und Gynäkologie zu Berlin am 12. XI. 1886 und 28. X. 1887.

2) Schröders Handbuch der Krankheiten der weiblichen Geschlechtsorgane. 1889. Pg. 345.

ist. Trifft es wirklich einmal zu, dann ist es ein glücklicher Zufall, aber nicht zielbewusstes Handeln. Der Beweis hierfür liegt darin, dass der Operateur bei der Ausschneidung gar nicht bestimmen kann, wie weit die atypischen Wucherungen der Neubildung sich erstrecken.

Eine analoge Stellung nimmt bei der sarkomatösen Erkrankuug des cervix uteri die hohe Cervixamputation ein. Die Hofmeier'sche „Statistik des Gebärmutterkrebses und seine operative Behandlung“ [1]) — und dasselbe gilt in vollem Umfange vom Cervixsarkom — dürfte wohl geeignet sein, die hohe Cervixamputation in einem ungünstigeren Lichte erscheinen zu lassen als die totale Exstirpation, da bei einem auffallend grösseren Prozentsatze der partiellen Operation innerhalb der ersten 6 Monate Recidive eintreten.

Entschieden eher legt das diffuse Uterusschleimhautsarkom den Gedanken einer Radikaloperation nahe. Sein Wachstum ist ein bedeutend schnelleres als das der fibroiden Sarkome, es neigt mehr zu Metastasen und führt häufig innerhalb hurzer Zeit zum höchsten Marasmus. Der Uterus ist meist im Allgemeinen vergrössert und die Umrisse der Geschwulst lassen sich makroskopisch garnicht feststellen. ‚Es erstreckt sich „die Zone der latenten Erkrankung“, wie Virchow hervorhebt, häufig viel weiter als man vermutet und es bleibt immer eine zweifelhafte Prognose bestehen, da man nicht sicher im unzweifelhaft gesunden operirt. Und in der That hat die Methode der amputatio corporis uteri mittelst Laparotomie nach einigen in der Litteratur veröffentlichten Fällen bei den fibroiden Sarkomen relativ günstigere Resultate ergeben als bei den diffusen Formen. Die schon oben erwähnte nahe Beziehung zu dem Car-

---

1) Zeitschrift für Gynäkologie und Geburtshilfe. Band X. Pg. 280 und flg.

cinom bedingt die hohe Malignität dieser Sarkomart und zwingt uns in jedem Falle zur sofortigen Totalexstirpation.

Bezüglich der sehr seltenen Fälle von Cervixsarcomen muss es ebenfalls als ein äusserst gewagtes Unternehmen gelten, wenn man sich nur mit einer partiellen Resektion der Muttermundslippen oder einer amputatio cervicis begnügt, wie aus zwei von Spiegelberg[1]) mitgeteilten Beobachtungen hervorgeht. In beiden Fällen handelte es sich um Sarcoma colli uteri, die erst mit partieller Abtragung der Cervixwand behandelt wurden und nach einigen Recidiven eine Totalexstirpation erforderten. Allein in diesen Fällen scheint die Totalexstirpation nur von Erfolg begleitet zu sein, wenn die Operation sofort nach Stellung der Diagnose vollzogen wird. Vom zweiten Fall sagt Spiegelberg ausdrücklich: „In diesem Fall, der von vornherein für die Radicaloperation so günstige Chancen zu bieten schien, da er eine örtlich so sehr beschränkte Erkrankung zeigte, stellte sich schon wenige Wochen nach der Operation ein neues Recidiv ein, an dessen Folgen die Frau in kürzester Zeit zu Grunde ging."

Von grosser Wichtigkeit für die Indikation der Totalexstirpation bei dieser Form ist das, was Spiegelberg[2]) sagt: „Bei dem primären Sarkom des Uterushalses wird die Umgebung viel später ergriffen, nach meinen Erfahrungen, das corpus dagegen relativ früh; regionäre Recidive nach radikaler Entfernung des Organs sind seltener als beim Krebs; darum habe ich das ganze Organ entfernt."

Rekapitulieren wir das bisher gesagte über die Indikation zur Operation noch einmal kurz, so gipfelt

---

1) Archiv für Gynäkologie. Bd. XIV und XV.
2) Archiv für Gynäkologie. 1880. Bd. XV. Pg. 447.

unsere Ansicht im wesentlichen darin, dass es, wie bei anderen malignen Neubildungen des Uterus, so auch beim Sarkom zum Grundsatz erhoben werden möge, in jedem Falle der gesicherten Diagnose die Totalexstirpation vorzunehmen, zumal die Mortalitätsziffer dieser Operation in den letzten Jahren so stark gesunken ist. Angesichts der anatomischen Verhältnisse kann niemand mit Sicherheit behaupten, in diesem Falle handelt es sich um ein Sarkom des Cervix, in jenem um ein Sarkom des Uteruskörpers und hier genügt eine amputatio corporis uteri.

Von nicht geringerer Wichtigkeit ist diesem gegenüber die obere Grenze der Operabilität zu bestimmen, ob und in welchen Fällen es noch möglich und zweckmässig sei, die totale Exstirpation auszuführen. Die Grenzen, bis zu denen das Uterussarkom schon gewachsen sein darf, um überhaupt noch als durch die Operation entfernbar betrachtet zu werden, werden natürlich im wesentlichen dieselben sein, wie bei anderen malignen Neubildungen des Uterus. Man operiert nur dann, wenn man noch im Gesunden zu schneiden hoffen darf. Als ein ziemlich zuverlässiges Symptom dafür kann man die Beweglichkeit des Uterus betrachten, insofern als auch das Sarkom gewöhnlich wenn auch später als das Carcinom in die Parametrien hineinwuchert, und nicht sowol die peritoneale als die parametrale Fixation jede Bewegung des Uterus verhindert. Im Falle der Beweglichkeit des Uterus ist das Sarkom nur soweit in die Parametrien vorgedrungen, dass man noch genügend gesundes Gewebe zwischen Beckenwand und Sarkom vorfindet, um mit Sicherheit zu unterbinden und den Schnitt im Gesunden zu führen. Viele Operateure allerdings, unter ihnen in erster Linie Fritsch und Leopold, verwerfen die Operation schon, wofern nur die Parametrien ergriffen sind.

Doch wenn auch die Aussicht auf Recidive bei vielen Totalexstirpationen auf der Hand liegt, so sind wir doch nicht ohne weiteres dazu berechtigt, die Indikationsstellung in diesen Fällen einzuschränken. Haben wir keine vollkommene Heilung erzielt, so ist es schon ein grosser Gewinn, das Recidiv hinaus geschoben und die Patientinnen eine längere oder kürzere Zeit von ihren Leiden befreit zu haben. Kaltenbach[1]) sagt in seiner letzten Publikation von der Radikaloperation: „Nicht nur die Hoffnung auf radikale Heilung, sondern auch die Aussicht auf temporäre Beseitigung der lästigsten und gefährlichsten Krankheitserscheinungen berechtigt uns zur Operation."

Diese Worte, welche er anlässlich der Frage der Totalexstirpation beim Uteruscarcinom äusserte, kann man mit Fug und Recht auf die analoge Frage der Uterussarcome übertragen.

Dieselbe Ansicht vertrat Schultze[2]) bei der gleichen Frage schon im Jahre 1885, wo er sagte: „Man kann über den Werth solcher Operationen verschiedener Meinung sein; ich halte schon ein paar Monate ungetrübten Wolbefindens für einen Gewinn und glaube, die Patientinnen sind meist derselben Meinung." Analog seinen Ansichten über den quälenden Zustand eines Uteruskrebses sind auch die Beschwerden beim recidivierenden Beckensarkom verhältnismässig geringer, zumal die andauernden, schwächenden Uterusblutungen fortfallen und so die Widerstandskraft der Patientin gefördert wird. Wie in der gesamten Medicin müssen wir uns auch hier in vielen Fällen mit vorübergehenden Heilungen begnügen.

Über die Berechtigung zur Ausführung der Radikal-

---

1) Festschrift an Alfred Hegar.

2) Deutsche Medizinal-Zeitung. Jahrg. 1885. Heft 61.

operation beim Uterussarkom sind die verschiedenen Autoren in vielen Beziehungen verschiedener Meinung.

Am wenigsten hält Fritsch[1]) von der Totalexstirpation, wenn er beim Fibrosarkom sagt: „Da weder die Totalexstirpation des Uterus noch eine möglichst vollkommene Entfernung von der Vagina aus ein Recidiv verhüten konnte, so ist die Prognose absolut schlecht.“ Beim Schleimhautsarkom sagt er: „Die Therapie wird bestrebt sein, die weichen, nekrotischen Massen zu entfernen und die allgemeinen Leiden zu lindern.“

Die Ansicht Gusserow's[2]) ist folgende: „Sowohl bei dem Fibrosarkom als noch mehr beim diffusen Sarkom wird in jedem einzelnen Falle zu überlegen sein, ob nicht der Uterus in toto mit der Neubildung zu entfernen ist oder, wenn die Erkrankung auf das corpus uteri beschränkt ist, ob die amputatio uteri supravaginalis ausgeführt werden soll. In allen Fällen, wo die Diagnose des Sarcoma uteri sicher steht und die letztere Operation möglich ist, dürfte dieselbe absolut indiciert erscheinen, auch die Totalexstirpation des Uterus ist jedenfalls dann auszuführen, wenn der Sitz der sarkomatösen Erkrankung die supravaginale Amputation nicht gestattet, dagegen die Totalexstirpation noch ausführbar erscheint. Hier soll nur darauf hingewiesen werden, dass die Totalexstirpation des sarkomatös erkrankten Uterus um so mehr indiciert ist, als Recidive bei Sarkomen meist bisher nur am Uterus beobachtet worden sind.“

Jacubasch[3]) sagt nach Betrachtung von vier selbst beobachteten Fällen: „Steht die Diagnose einmal

---

1) Lehrbuch der Frauenkrankheiten. 1886. Pg. 339.

2) Neubildungen des Uterus, 1886; enthalten in Billroth-Lückes „Deutsche Chirurgie“.

3) Zeitschrift für Geburtshilfe und Gynäkologie. VII. 1882.

fest, so ist die Exstirpation des ganzen Uterus die einzige Therapie, welche dauernden Erfolg verspricht, vorausgesetzt, dass es nicht bereits zu Metastasen in anderen Organen gekommen ist. Selbstverständlich kann man unter Umständen den Cervix zurücklassen; indessen bleibt dies, wenn man nicht im unzweifelhaft gesunden operieren kann, immerhin eine missliche Sachlage. Natürlich wird man stets möglichst früh operieren, da gewisse Formen des Sarkoms schon relativ früh auf die benachbarten Organe übergreifen.

Winkel[1]) dagegen verlangt erst die Totalexstirpation, wenn der Uterus durch das Sarkom sehr bedeutend vergrössert und der Cervix noch frei ist. Bei den mukösen Sarkomen fordert er nur Ausschabung und, wenn sie polypös gestaltet sind, Abtragung des Stieles und Kauterisation ihrer Basis.

Hofmeier[2]) setzt die Grenzen der Indikation so fest, dass die blumenkohlartigen Sarkome, welche von der Schleimhaut der Vaginalportion ausgehen, sofort die Totalexstirpation des Uterus erheischen. Er empfiehlt ebenso bei den Sarkomen, welche von der Schleimhaut ausgehen, analog dem Carcinoma corporis, die vaginale Totalexstirpation, dagegen bei denen, die vom Uterusgewebe entspringen, erst Totalexstirpation nach dem ersten Recidiv.

In ähnlichem Sinne äussern sich Rothweiler[3]) und noch schroffer Schultes[4]). Letzterer sagt: „Was die Therapie anlangt, so ist die radikale Entfernung der Geschwulst durch Totalexstirpation des Uterus das einzige, was Heilung verspricht.“

1) Lehrbuch der Frauenkrankheiten. Leipzig 1886. P. 442.

2) Schröder, Lehrbuch der Krankheiten der weiblichen Geschlechtsorgane. Leipzig 1889. Pg. 341—345.

3) Über das Sarkom des Uterus. Diss. inaug. Berlin 1886.

4) Über Sarkom des Uterus. Diss. inaug. Berlin 1887.

Von der ersten Zeit der Veröffentlichungen von Uterussarkomen an ist man stets geneigt, die Prognose bei diesen Tumoren als relativ günstiger oder richtiger gesagt als eine weniger schlimme wie die der Carcinome zu bezeichnen. Und dies ist in der Tat insofern richtig, als der Verlauf der Sarkome anfangs wenigstens ein entschieden länger lokaler bleibt und man so mehr Aussicht hat, noch im Gesunden zu operieren als bei den Carcinomen; auch neigen sie weniger zu Metastasen. Man muss deshalb vom therapeutischen Standpunkt aus die rechtzeitig vorgenommene Totalexstirpation des sarkomatösen Uterus prognostisch als ausserordentlich günstig bezeichnen.

Wenn nun im Widerspruch hierzu die ersten Litteraturangaben über diese Fälle einen meist verhängnisvollen Ausgang nahmen, so lag dies abgesehen von den noch nicht gut ausgebildeten antiseptischen und operativen Methoden wohl in der schlechten Wahl der Fälle begründet; die Sarkome hatten schon die Grenze der Operabilität überschritten.

Die beste Prognose bei der Totalexstirpation bieten natürlich die fibroiden Sarkome, da das Stadium der örtlichen Beschränkung ein sehr viel längeres ist als bei den diffusen Formen. Letztere schwächen bei ihrer weichen und saftreichen Beschaffenheit infolge ihres grossen Reichthums an Gefässen das Individuum in hohem Masse, sie neigen zu raschem Zerfall und wachsen mit grosser Schnelligkeit auf die benachbarten Organe über. Deshalb ist grade bei diesen Formen die Zahl der Recidive selbst nach der Radikaloperation nicht unbedeutend.

Die vaginale Totalexstirpation als solche kann heutzutage unter strengster Beobachtung aller geltenden antiseptischen Kautelen als ein relativ ungefährlicher Eingriff betrachtet werden. Wenn einzelne Autoren

diese Operation allein wegen der Grösse der Gefahr den partiellen Amputationen des Uterus nachstellen, so ist ihnen sehr treffend eine Ansicht von Zweifel[1]) entgegenzuhalten, welche er gelegentlich eines Falles von Cervixsarkom über die supravaginale Amputation der Portio, der häufigsten partiellen Uterusamputation, äussert: „Die supravaginale Amputation ist weniger gefährlich, weil oder wenn bei ihr der Douglas'sche Raum nicht eröffnet wird. Die Blutstillung ist jedoch bei derselben fast noch schwieriger, weil das Durchstechen des starren Uterusgewebes oft viel Mühe macht oder man durch das Brechen der Nadeln u. a. leicht aufgehalten wird, so dass trotz provisorischer Kompression der blutenden Fläche die Hämorrhagie leicht stärker werden kann als bei der totalen Exstirpation."

Nach den jüngst in der Zeitschrift für Geburtshilfe und Gynäkologie mitgeteilten Resultaten der Königl. Frauenklinik zu Dresden wurde in 110 Fällen von totaler Uterusexstirpation nur eine Mortalitätsziffer von 5,45 % erreicht. Wohl aber herrschen noch bei den einzelnen Operationsmethoden hinsichtlich ihres Ausgangs beträchtliche Unterschiede. Gegenüber der vaginalen Totalexstirpation gilt die Freund'sche Operation auch heute noch als ein tieferer operativer Eingriff. Sie hat entschieden schlechtere Resultate zu verzeichnen und so ist an ihre Stelle mehr und mehr die vaginale Methode der Operation getreten. Leopold sieht ihren Hauptwert in der grösstmöglichsten Blutersparnis während und nach der Operation. Auch bietet sie beim Uterussarkom, wo im Gegensatz zum Carcinom in den weitaus meisten Fällen allein das corpus uteri betroffen wird, noch insofern Vorteile, als durch die intakte Beschaffenheit des cervix die Operation erleichtert wird. Dennoch wird

1) Zentralblatt für Gynäkologie. 1884. Nr. 26.

die Freund'sche Methode keineswegs vollkommen verdrängt, sondern lediglich auf das ihr zugehörige Gebiet beschränkt, nämlich auf die Fälle, wo aus individuellen oder lokalen Gründen die vaginale Operation nicht verwendbar ist. Man wird grade beim Uterussarkom relativ häufiger als beim Carcinom auf die abdominale Methode zurückgreifen müssen. Die Sarkome haben meist einen solchen Umfang, oder der Uterus in toto ist so vergrössert, dass er die Scheide garnicht passieren kann. In geeigneten Fällen wird man hier bei Anwendnng eines Verfahrens, wie es Schröder[1]) einmal ausgeführt hat, mit der vaginalen Totalexstirpation zu stande kommen. In diesem Falle gelang es ihm, einen mannskopfgrossen Uterus durch die Scheide zu entfernen, nachdem er erst die Sarkommassen entfernt und dann den Uterus durch Secale, Hydrastis uud heisse Douchen so weit verkleinert hatte, dass er ohne Schwierigkeiten die Vagina passieren konnte.

Nach Leopold kommt man aber auch bei straffer und enger Scheide häufig mit der vaginalen Methode zum Ziel, wenn man die Wandungen allmählich mit Rinnen und Seitenhebeln dehnt. Selbst eine Spaltung des Dammes empfiehlt er in geeigneten Fällen. Ist nur das Schneidengewölbe ringsum genügend weit, so lassen sich in vielen Fällen selbst beträchtlich verdickte uteri ganz gut extrahieren.

Die Vorbereitung der Patientinnen zur Totalexstirpation besteht darin, dass schon einige Tage vorher für eine sorgfältige Entleerung des Darmes gesorgt und die Scheide mit desinfizierenden Lösungen (3 % Carbol und Sublimat 1:5000) ausgewaschen wird. Nachdem Pa-

---

1) Sitzungsberichte der Gesellschaft für Gynäkologie und Geburtshilfe zu Berlin. Zentralblatt für Gynäkologie. 1886. Nr. 13.

tientin ein Vollbad genommen hat, wird unmittelbar vor der Operation eine energische Reinigung der Geschlechtsteile mit Seife, Bürste und Spiritus vorgenommen, die Blase katheterisiert und die Scheide und Umgebung nochmals gründlichst mit Desinficientien abgespült.

Die Operation selbst findet in Steissrückenlage und tiefster Narkose statt. Die abdominale Totalexstirpation ist mit Recht durch die vaginale Methode erheblich in den Hintergrund gedrängt worden und findet aus den schon oben erörterten Gründen eine relativ geringere praktische Anwendung: „Indess, wie Skutsch[1]) mit Recht hervorhebt, haben sich die Gefahren — ganz abgesehen von der Verbesserung der Antiseptik — dadurch erheblich verringert, wenn nicht, wie Freund ursprünglich that, die ganze Operation von der Bauchhöhle aus gemacht wird, sondern, wenn zunächst von der Vagina aus möglichst weit der Uterus ausgelöst wird. Man operiert am besten zunächst so, als wolle man die vaginale Exstirpation machen; hierin fahre man soweit als irgend möglich fort; dann stopfe man die Wunde mit Jodoformgaze aus und mache nun die Laparotomie. Diese ist dann meist sehr schnell und einfach auszuführen; nur die oberen Teile der ligg. lata sind abzubinden; sobald die Jodoformgaze erreicht ist, sind alle Verbindungen des Uterus getrennt.“ Bei der vaginalen Operation sind eine ganze Reihe von Modifikationen angegeben, nach denen man verfahren kann.

P. Müller[1]) empfielt den Uterus sagittal zu durchschneiden und jede Hälfte besonders zu exstirpieren, ein Verfahren, welches wohl bei Uterussarkomen wegen

---

1) Skutsch, über Freund'sche Operation. Correspondenzblätter des Allgemeinen ärztlichen Vereins von Thüringen. 1889. No. 8.

2) Zentralblatt für Gynäkologie. 1882. No. 8.

der infolge ihres Gefässreichtums eintretenden Blutung kaum Anwendung finden dürfte.

Dieser Methode gegenüber steht die weitaus grösste Zahl von Operateuren, die den uterus in toto herausschneiden. Nur hinsichtlich der Lage, in der sie ihn aus seiner Umgebung herauslösen, unterscheiden sie sich von einander.

Czerny und in der Folgezeit Fritsch empfahlen den Uterus, wenn er nicht schon anteflektiert ist, in diese Lage zu bringen und durch das vordere Scheidengewölbe hindurchzuziehen, indem man ihn so nach vorn umstülpte. In der neueren Zeit befolgt Fritsch die Methode, dass er zuerst die ligamenta lata abbindet und durchtrennt, um so schnell eine grössere Beweglichkeit des Uterus zu erlangen.

Allein diese Umstülpung des Uterus nach vorn und ebenso die nach rückwärts haben nach Leopold den Nachteil, dass sie häufig Anlass zu Nachblutungen geben.

In neuester Zeit ist die gebräuchlichste Methode, den uterus in situ zu exstirpieren, ein Verfahren, welches auch in unserem Falle angewendet wurde.

Es wird die Operation im wesentlichen so ausgeführt, dass zunächst der Scheidenteil des Uterus durch Rinnenspekula freigelegt und mit Muzeux'schen Zangen hervorgezogen wird. Sodann wird das cavum uteri gründlichst desinfiziert und, damit jauchiges Sekret während der Operation nicht auf die Wunden fliesse, ein Jodoformgazebausch im Cervikalkanal zurückgelassen und, nachdem die Grenzen der Blase mittelst eingeführten Katheters leicht festgestellt sind, wird die Portio vorn im Bogen in einer Entfernung von 1—1½ cm im Scheidengewölbe umschnitten. Man hält sich nun scharf an dem Cervix, schält die Blase sehr vorsichtig — am besten stumpf — von ihm ab und schiebt das Scheidengewölbe rechts und links möglichst hoch hinauf bis zum

Peritoneum hin. Das Bauchfell der excavatio vesico-uterina wird eröffnet und mit dem Wundrand der vorderen Scheidenwand durch Knopfnähte vernäht, die Nähte geknüpft, lang, liegen gelassen und vom Assistenten gehalten.

Nun wird der hintere Bogenschnitt analog um die Portio geführt und seitlich mit dem vorderen zum Kreise vervollständigt. Es wird ebenso das hintere Scheidengewölbe stumpf nach aufwärts geschoben und seitlich das Collum von der Scheidenwandung getrennt und parallel zum äusseren Wundrand einige Umstechungsnähte zur Verhinderung der Blutung gelegt.

Man eröffnet jetzt breit den Douglas'schen Raum und, um eine Blutung aus den Ecken der Wunde zu vermeiden, wird der Wundrand der hinteren Scheidenwand mit dem des Peritoneum des Douglas'schen Raumes durch Knopfnähte vernäht, welche die Ecken umgreifen. Nun ist jede Blutung gestillt und es beginnt jetzt die Abbindung der seitlichen Uterusadnexe.

Nachdem man mit Muzeux's den Cervix scharf nach rechts hinübergezogen hat, geht der Zeigefinger der linken Hand in den Douglas'schen Raum und stülpt von hinten her das linke lig. latum etwas vor. Eine mässig gebogene Aneurysma-Nadel mit starkem Seidenfaden wird auf dem linken Zeigefinger vom linken Scheidengewölbe eingeführt und von hinten her durch das lig. latum nach vorn durchgestossen und der Faden mit grosser Kraft geknüpft. Die Nadel dringt dann auf dem Zeigefinger stufenweise immer höher und höher und, nachdem das ganze linke lig. latum und endlich die Tube abgebunden ist, wird das Gewebe nach dem Uterus hin mit der Scheere durchtrennt. Der Uterus sinkt nun tiefer in die Scheide und, indem die Zangen die portio scharf nach links hinüberziehen, werden in analoger Weise die rechten Adnexe des Uterus abgebunden und durchtrennt.

Das Parametrium und die Ligamente werden zur Sicherheit noch mit einigen Gesammtligaturen unterbunden, die zurückgebliebenen Stümpfe mit Karbollösung abgetupft und durch Anziehen der Fäden einander genähert. Der Wundrand der vorderen Scheidenwand wird mit dem der hinteren vernäht und in die Ecken die Stümpfe der Ligamente genäht. In der Mitte der Naht lässt man eine kleine Öffnung zurück, in welche ein Jodoformgazestreifen gelegt wird. Alle Buchten der Scheide werden sodann sorgfältig gereinigt und diese mit Jodoformgaze tamponiert.

Hinsichtlich der Frage, wie man sich bei der Exstirpation des Uterus den Tuben und Ovarien gegenüber verhalten soll, sind heute die meisten Autoren wohl darüber einig, sie ebenfalls zu entfernen, sowie nur der Gedanke irgend einer Erkrankung nahe liegt. Dieser Verdacht wird beim Uterussarkom umso eher rege, da dasselbe in den weitaus meisten Fällen das corpus uteri ergreift und so ein Fortschreiten auf die Anhänge bedeutend erleichtert ist. Vollkommen gesunde Adnexe werden nur dann mit fortgenommen, wenn sie in das Operationsfeld leicht hineinfallen.

Die weitere Behandlung der Patientin nach der Operation wird dieselbe sein wie bei Totalexstirpationen aus anderen Ursachen. Die ärztliche Fürsorge beschränkt sich wesentlich auf eine genaue Beobachtung von Puls und Temperatur, auf zweckmässige Ernährung und Anordnung geistiger und körperlicher Ruhe. In der Regel kann man schon nach 8 Tagen, wie auch in unserem Falle, den ersten Verbandwechsel vornehmen.

Die Wunde schliesst sich in kurzer Zeit spontan, die Suturen werden entfernt und die Heilung verläuft ohne Störung.

Wenn wir nun aus den Pag. 30 angeführten Gründen ersehen haben, weshalb so viele von den bis jetzt

in der Litteratur veröffentlichten Totalexstirpationen des sarkomatösen Uterus einen unglücklichen Ausgang genommen haben, so muss sich uns am Schlusse unserer Betrachtung die Frage aufdrängen, wie können wir fürderhin auf Verbesserung der Resultate hinarbeiten. Es ist einleuchtend, dass nur ein möglichst frühes Erkennen des Sarkoms die Prognose für den operativen Eingriff günstig stellt. Wie mancher Fall von atypischer Uterusblutung mag wochen- und monatelang symptomatisch behandelt werden, um erst als Sarkom erkannt zu werden, wenn selbst die Radikaloperation keine Hilfe mehr bietet. Es ist daher absolut nötig, nach der Entfernung einer jeden gewucherten Uterusschleimhaut oder Neubildung, mag sie an und für sich auch noch so unschuldig erscheinen, dieselbe der mikroskopischen Untersuchung zu unterwerfen. Ist die Diagnose auf Sarkom sicher, so ist eine schnelle Operation am Platze. Allein so klar und streng sich dann in der Theorie aus den unter solchen Bedingungen gewonnenen Resultaten die Indikationsgrenzen für die Totalexstirpation aufstellen lassen werden, so schwierig wird sich immer wieder in der Praxis die Entscheidung treffen lassen, ob eine Amputation oder Exstirpation des Uterus die Aussicht einer völligen Heilung bieten wird. Wir können daher dem, was Olshausen[1]) hierüber von den malignen Tumoren im allgemeinen gesagt hat, nur beipflichten: „Das sichere wird in solchen Fällen die Totalexstirpation sein. Bedingung für die supravaginale Amputation wird sein, dass unzweifelhafte Zeichen vorliegen, dass die Durchschneidung im gesunden Gewebe ausgeführt wird."

Nach den heute vom Sarkom geltenden Anschauungen muss man sagen, dass diese Neubildung des Uterus

---

1) Klinische Beiträge für Gynäkologie und Geburtshilfe. 1884. Pag. 101—102.

heilbar ist, solange sie allein auf die Gebärmutter beschränkt bleibt. Schon in diesem Stadium das Uterussarkom sicher diagnosticieren zu können, darauf muss das Streben der Aerzte gerichtet sein, und diesen Zeitpunkt müssen sie für den operativen Eingriff wählen. Je mehr die Kenntnis von der Wichtigkeit der rechtzeitigen Operation in die Aerztekreise dringt, um so eher wird diese Kenntnis auch im Laienpublikum Eingang finden und so die Fälle in einem immer früheren Stadium zur Beobachtung gelangen lassen.

Litteratur.

1. Gusserow, Die Neubildungen des Uterus. Stuttgart 1886.
2. Archiv für Gynäkologie, herausgegeben von Credé und Gusserow.
3. Zeitschrift für Geburtshilfe und Gynäkologie.
4. Centralblatt für Gynäkologie.
5. C. Schröder, Handbuch der Krankheiten der weiblichen Geschlechtsorgane. Leipzig 1889.
6. Winckel, Lehrbuch der Frauenkrankheiten. Leipzig 1886.
7. Fritsch, Krankheiten der Frauen. 1886.
8. Rothweiler, Über das Sarkom des Uterus. Diss. inaug. Berlin 1886.
9. Schulte, Über Sarkom des Uterus. Diss. inaug. Berlin 1887.
10. Klebs, Handbuch der pathologischen Anatomie. 1873.
11. Festschrift an Alfred Hegar.
12. Klinische Beiträge für Gynäkologie und Geburtshilfe. 1884.
13. Virchow, Die krankhaften Geschwülste. Bd. II.
14. Skutsch, Vaginale Uterusexstirpationen. Korrespondenzblätter des Allgemeinen ärztlichen Vereins von Thüringen 1890, Nr. 3.
15. Kunert, Über sarcoma uteri. Diss. inaug. Breslau 1873.

Zum Schluss erfülle ich noch die angenehme Pflicht, dem Herrn Geheimen Hofrat Prof. Dr. B. S. Schultze für die gütige Überweisung des Materials, sowie dem Herrn Privatdocenten Dr. F. Skutsch für sein liebenswürdiges Entgegenkommen und seinen Rat bei Abfassung dieser Arbeit meinen verbindlichsten Dank auszusprechen.